



HOJA DE COTEJO
PARA EXPEDIENTES DE PERSONAL MEDICO

INFORMACIÓN	DATOS	OK	X	NA
NOMBRE Matricula	DR. JORGE GUILLERMO REYES VACA M- 3190			
Especialidad	RADIODIAGNOSTICO			
Sub-especialidad	NEUROIMAGEN			
División / Departamento	PARACLINICOS			
Curriculum Vitae		OK		
Título y Cédula de Médico Cirujano	1907936	OK		
Título y Cédula de Médico Especialista	3187839	OK		
Título y Cédula de Médico de Sub-especialidad	CERTIFICADO	OK		
Certificado del Consejo de la Especialidad (actualizado)	VIGENCIA: DIC, 2022	OK		
Certificado del Consejo de la Sub Especialidad (actualizado)				N/A
Status	JEFE DEL SERVICIO DE RADIOLOGIA E IMAGEN			
Cursos de Capacitación (Congresos, Diplomados, otros)	(2017)			

Dr. Jorge Guillermo Reyes Vaca

MEDICO NEURORRADIÓLOGO

San Luis Potosí, S.L.P.

**Quintas Las Aves, Calle 3 No. 106
Fraccionamiento Quintas de la Hacienda 2
Soledad de Graciano Sánchez, S.L.P.
C.P. 78438**

Telefono: 1618180

Celular: 4442196002

e-mail: memoreyes@prodigy.net.mx

**Hospital Central Dr Ignacio Morones Prieto
Departamento de Radiologia e Imagen**

CURRICULUM VITAE

18 de Septiembre del 2011 San Luis Potosí, S.L.P.

Dr Jorge Guillermo Reyes Vaca

Originario del estado de San Luis Potosí, San Luis Potosí.

Edad: 47 años

Médico Cirujano egresado de la facultada de Medicina de la Universidad Autónoma de San Luis Potosí. 1989

Especialidad en Radiología realizada en el Hospital Central Dr. Ignacio Morones Prieto en la ciudad de San Luis Potosí. 1990-1993

Entrenamiento en Tomografía Axial Computada y Ultrasonido Doppler Color en el Instituto Nacional de la Nutrición Dr. Salvador Zubiran, México, D.F.

Subespecialidad en Neurorradiología realizada en el Instituto Nacional de Neurología y Neurocirugía Dr. Manuel Velasco Suarez, México, D.F. 1993-1995

Fellowship en Neurorradiología en el Medical College of Georgia, Augusta Georgia, U.S.A.

Actualmente:

Jefe del departamento de Radiología e Imagen del Hospital Central Dr. Ignacio Morones Prieto.

Certificado y Recertificado por el Consejo Mexicano de Radiología e Imagen.

Miembro de la Sociedad Mexicana de Neurorradiología Diagnostica y Terapéutica.

Miembro de la Sociedad de Radiología e Imagen de Aguascalientes.

Miembro de la Sociedad de Radiología e Imagen de Jalisco.

Miembro de la Sociedad de Radiología e Imagen del Centro.

Miembro de la Asociación de Médicos Egresados del Instituto Nacional de Neurología y Neurocirugía, A.C.

Miembro Fundador de la Sociedad Potosina de Médicos Residentes y Exresidentes A.C. del Hospital Central Dr. Ignacio Morones Prieto.

Profesor de varias conferencias impartidas de Neurorradiología, Resonancia Magnética y Tomografía helicoidal a nivel Nacional e Internacional

Profesor sinodal para la certificación de técnicos radiólogos en Aguascalientes, Ags.

Investigador activo del Instituto Biomédico de Investigación A.C. Aguascalientes, Ags.

ANTERIORMENTE:

Profesor ayudante del Curso de Postgrado de Radiología e Imagen con sede en el Hospital de Especialidades Centro Médico Nacional de Occidente, IMSS. Guadalajara Jalisco

Profesor ayudante del Curso de Pregrado de Anatomía Radiológica y de Radiología e Imagen con sede en la Escuela de Medicina de la UASLP

Profesor para el adiestramiento en aplicaciones de Magnetos Signa Contour 0.5T GE

Jefe del departamento de Neurorradiología del grupo CARE. Guadalajara Jalisco

Jefe del departamento de Resonancia Magnética en el grupo CARE. Guadalajara Jalisco.

Jefe del departamento de Resonancia Magnética y tomografía axial computada del Hospital Angeles Centro Médico del Potosí. San Luis Potosí, S.L.P.

Neurorradiólogo del Hospital Angeles Centro Médico del Potosí. San Luis Potosí, S.L.P.

Profesor sinodal de Radiología e Imagen con sede en la Escuela de Medicina de la UASLP

Neurorradiólogo de Imagen Diagnostica Siglo XXI. Aguascalientes. Ags.

Jefe del departamento de tomografía helicoidal multicorte y resonancia magnética en Imagen Diagnostica Siglo XXI. Aguascalientes. Ags.

Autor de los artículos:

Reyes Vaca JG, Ramirez Aldrete C y Col. Hallazgos angiotomográficos en pacientes con diagnóstico clínico de enfermedad vascular cerebral. Rev Mex Radiol 1998; 52: 53-59

Reyes Vaca JG, Ramirez Aldrete C, González Barajas ME. Avances en Resonancia Magnética con secuencias ultrarrápidas. Rev Mex Radiol 1998; 52: 97-103

Reyes Vaca JG, Ramirez Aldrete C y Col. Colangiopancreatografía por Resonancia Magnética, otra alternativa diagnóstica. Rev Mex Radiol 1999; 53: 99-103

Reyes Vaca JG, Ramirez Aldrete C y Col. Primer reporte de imágenes de Difusión con Resonancia Magnética de campo medio (0.5 T) y su afinidad para la detección temprana de la isquemia cerebral. Rev Mex Radiol 2000; 54: 91-97

Reyes Vaca JG, Ramirez Aldrete C y Col. Angioresonancia Magnética el método ideal para la valoración de pacientes con cefalea. Rev Mex Radiol 2000; 54: 99-106

Reyes Vaca JG. Angioresonancia Magnética ultrarrápida 3D efgre en campo medio (0.5T). Ventajas y aplicaciones. Rev Mex Radiol 2001; 55: 39-47

Autor del libro:

¿QUE ES LA RESONANCIA MAGNETICA?

Director de las Tesis de Radiología:

Imágenes de Difusión con Resonancia Magnética de campo medio.

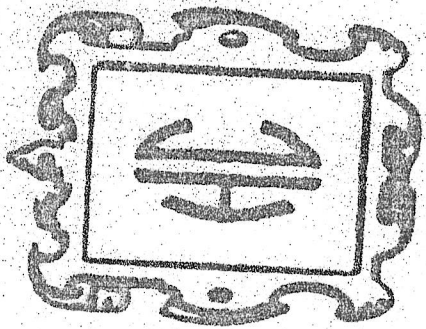
Colangiopancreatografía por Resonancia Magnética.

Angioresonancia Magnética ultrarrápida 3D efgre contrastada

Angioresonancia Magnética en pacientes con cefalea.

Estudio comparativo de imágenes de difusión pesada Vs imágenes de difusión por exploración de línea en el evento vascular cerebral isquémico.

Valor predictivo de la colangiopancreatografía por resonancia magnética en pacientes con litiasis vesicular.




Hospital Central de Medicina Radiológica
Dr. Ignacio Amorós Arieta

El Dr. J. M. R.

Al Doctor

Jorge Guillermo Reyes Bara



otorga el presente :

En virtud de haber terminado su especialidad en:

Radiodiagnóstico

San Luis Potosí, S. L. P., a 28 de Febrero de 1993.

J. J. Flores
Director General

Dr. José Luis Weiba Garza

Jefe de Enseñanza e Investigación

Francisco Romo Salas

Francisco Romo Salas
Jefe del Servicio de Radiodiagnóstico

Dr. Amorós Arieta